

УДК 004.891.3

*А.И. ПОВОРОЗНИК*, д-р техн. наук, проф., НТУ "ХПИ",  
*А.В. ЕМЕЛЬЯНОВА*, магистр, НТУ "ХПИ"

## **СИСТЕМА ОБРАБОТКИ МЕДИЦИНСКИХ ИЗОБРАЖЕНИЙ В РАДИОЛОГИИ НА ОСНОВЕ ФРАКТАЛЬНОГО АНАЛИЗА**

В статье рассмотрены вопросы использования теории фракталов для анализа медицинских изображений в радиологии и применения возможностей фрактальной размерности в качестве диагностических характеристик для определения патологий на маммографических изображениях. Ил.: 1. Табл.: 2. Библиогр.: 8 назв.

**Ключевые слова:** фрактальная размерность, диагностические характеристики, маммографические изображения.

**Постановка проблемы.** Распространение компьютерных технологий стало началом разработки различного программного обеспечения, направленного на улучшение качества диагностирования разного рода заболеваний и изменения доли участия "человеческого фактора" во время постановки диагноза.

В современном мире рак молочной железы находится на первом месте среди онкозаболеваний женщин. Актуальность поиска методов эффективного диагностирования обусловлена постоянным увеличением количества больных. В последнее время ежегодный прирост больных на Украине – около 3% [1], однако своевременное диагностирование дает возможность остановить развитие болезни.

Несмотря на постоянное развитие и усовершенствование методов диагностики рака молочной железы, в данный момент не существует комплексных и эффективных средств, которые позволяют повысить обоснованность и достоверность компьютерного диагноза на основе маммограмм. Таким образом **остается актуальной** проблема поиска методов диагностики патологий на медицинских изображениях, в том числе и на маммограммах.

**Анализ литературы.** Большое количество исследований было проведено для изучения целесообразности использования фрактальной геометрии для описания структуры опухолей и патологий. Первой была работа Ландини и Риппина, опубликованная в 1993 году [2]. Несмотря на это только в последние несколько лет начали обращать внимание на возможность использования преимуществ фрактальной геометрии в медицине, особенно в кардиологии и радиологии.

Широко распространено использование мультифракталов для

анализа изображений. Например в [3] был предложен метод классификации опухолей с помощью мультифрактального анализа.

Некоторые исследования показали потенциал фрактального анализа как морфологической характеристики нерегулярных структур опухолей, принимая во внимание то, что фрактальная геометрия дает хорошую теоретическую базу для изучения и моделирования нерегулярных структур.

Фрактальные характеристики были использованы для того, чтобы представлять сложные изменения плотности и структуры тканей молочной железы, которые используются для выделения нетипичных областей на маммограммах [4, 5].

На данный момент большую сложность вызывает выделение на радиологических снимках небольших объектов, которые имеют хаотическое расположение или нечеткие контуры. В связи с этим актуально использование фрактальных характеристик в качестве диагностических характеристик для определения наличия патологий на маммографических изображениях.

**Цель работы** – разработка методов и технологий выявления диагностически значимых характеристик медицинских изображений на основе фрактального метода.

**Суть исследования.** В качестве диагностической характеристики для маммографического изображения была выбрана фрактальная размерность изображения.

Фрактальная размерность  $D$  – понятие фрактальной геометрии, которое означает статистическую величину, которая говорит о том, насколько полно фрактал заполняет пространство, когда его увеличивают до мельчайших деталей.

В ходе исследования рассчитывалась размерность Хаусдорфа, которая в математике представляет собой неотрицательное действительное число, связанное с любым пространством. Размерность Хаусдорфа обобщает понятия изменения реального векторного пространства [6].

Существует много способов расчета размерности Хаусдорфа, но наиболее распространенным является Box-counting метод, что обусловлено его простотой и достаточно легкой компьютерной реализацией [7].

Фрактальная размерность  $D$  исследуемого изображения является средним арифметическим значений  $D_m$ , рассчитанных по следующему алгоритму:

1. Заданное изображения делится на квадраты со стороной  $a_i$ .

2. Для каждого из квадратов определяется  $n(a_i)$  – степень его заполненности изображением.

3. Уменьшается сторона квадрата таким образом, что выполняется  $a_{i+1} = 0.5a_i$ .

4. Повторяются пункты 1 – 3 заданное количество раз.

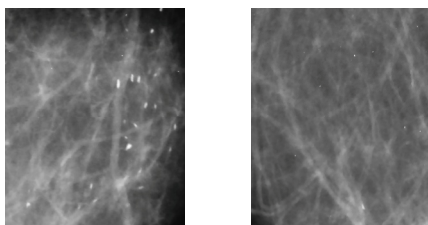
Значения, полученные в ходе выполнения алгоритма, попарно подставляются в формулу расчета фрактальной размерности (1)

$$D_m = \frac{\log n(a_i) - \log n(a_j)}{\log\left(\frac{1}{a_i}\right) - \log\left(\frac{1}{a_j}\right)}, \quad (1)$$

где  $i, j$  – порядковые номера повторов алгоритма, для которых выполняется  $i \neq j$ ;  $n(a_i), n(a_j)$  – количество квадратов, которые содержит изображение;  $a_i, a_j$  – это ширины сторон квадрата [8].

Для исследования были использованы реальные маммограммы женщин разного возраста с разной степенью выраженности патологий. Были взяты изображения в формате png с цветовой моделью RGB. Расчет фрактальной размерности выполнялся по формуле (1) для части, которая вызывала подозрение на наличие микрокальцинатов или новообразований.

На рис. *a, б* приведено пример частей маммограмм с наличием и отсутствием патологий соответственно. В правой части рис. *a* видно скопления белых точек – микрокальцинатов.



*a*

*б*

Рис. *a* – часть маммограммы, содержащая скопление микрокальцинатов;  
*б* – часть маммограммы без патологий

Рассчитанные значения фрактальной размерности для рис *a* и *б* составляют соответственно 0.938 и 0.556, что показывает наличие дифференциации между фрактальной размерностью для изображений здоровых и больных тканей.

В табл. 1 приведено фрактальные размерности большого количества образцов.

Таблица 1

Фрактальная размерность частей маммограмм

Тип образца	образец 1	образец 2	образец 3	образец 4
ФР изображения без патологий	0.559	0.559	0.463	0.463
ФР изображения с патологией	0.901	0.938	1.026	1.086

Анализ фрактальной размерности здоровых и пораженных тканей молочной железы показал, что фрактальная размерность здоровой ткани находится в диапазоне от 0 до  $\sim 0.6$ , а фрактальная размерность изображений с патологиями – в диапазоне от 0.8 до 2.

Также, проведенные исследования показали, что существует зависимость между диагностической точностью расчета фрактальной размерности и размером изображения, которое исследуется. Из результатов, которые приведено в табл. 2, можно сделать выводы о том, что исследование отдельных частей маммограмм дает более точный результат расчета фрактальной размерности и имеют большую диагностическую ценность.

Таблица 2

Фрактальная размерность частей маммограмм в зависимости от размера

№ образца	Размер 800×960 px		Размер 800×480 px	
	Без патологий	С патологией	Без патологий	С патологией
1	0.559	0.901	0.542	0.870
2	0.463	1.026	0.312	0.976

**Выводы:** проведенные расчеты показывают дифференцирование значений фрактальной размерности для маммографических изображений, содержащих микрокальцинаты, и без видимых патологий, что показывает целесообразность дальнейших исследований возможности использования фрактальной размерности в качестве диагностической характеристики.

В ходе проведения исследований были найдены параметры, которые могут улучшить качество результатов, полученных с помощью фрактального анализа.

**Список литературы. 1.** Униан. Всеукраинский день борьбы с раком молочной железы [электронный ресурс]. Режим доступа: <http://health.unian.net/cancer/415347-vseukrainskiy->

den-borbyi-s-rakom-molochnoy-jelezzyi-bolshe-vsego-onkobolnyih-jenschin-v-vostochnyih-regionah.html **2.** Landini G. Fractal dimensions of the epithelial-connective tissue interfaces in premalignant and malignant epithelial lesions of the floor of the mouth / G. Landini, J.W. Rippin // Anal. Quant. Cytol. Histol. – 1993. – Vol. 15. – P. 144-149. **3.** Hemsley A. Multifractal measures for tissue image classification and retrieval / A. Hemsley, R. Mukundan // In Proceedings of the 11th IEEE International Symposium on Multimedia. – 2009. – P. 618-623. **4.** Guo Q. A novel approach to mass abnormality detection in mammographic images / Q. Guo, V. Ruiz, J. Shao, F. Guo // In Proceedings of the IASTED International Conference on Biomedical Engineering. – Innsbruck. – 2005. – P. 180-185. **5.** Caldwell C.B. Characterisation of mammographic parenchymal pattern by fractal dimension / C.B. Caldwell, S.J. Stapleton, D.W. Holdsworth, R.A. Jong, W.J. Weiser, G. Cooke // Phys Med Biol. – 1990. – P. 35-47. **6.** Hausdorff dimension [электронный ресурс]. Режим доступа: [http://en.wikipedia.org/wiki/Hausdorff\\_dimension](http://en.wikipedia.org/wiki/Hausdorff_dimension). **7.** Lia Jian An improved box-counting method for image fractal dimension estimation / Jian Lia, Qian Dub, Caixin Suna // Pattern Recognition. – 2009. – № 42. – P. 2460-2469. **8.** Fractal Explorer. Calculating Fractal Dimension [электронный ресурс]. Режим доступа: [http://www.wahl.org/fe/HTML\\_version/link/FE4W/c4.htm](http://www.wahl.org/fe/HTML_version/link/FE4W/c4.htm)

**Bibliography (transliterated):** **1.** Unian. Vseukrainskij den' bor'by s rakom molochnoj zhelezy [jelektronnyj resurs]. Rezhim dostupa: <http://health.unian.net/cancer/415347-vseukrainskij-den-borbyi-s-rakom-molochnoy-jelezzyi-bolshe-vsego-onkobolnyih-jenschin-v-vostochnyih-regionah.html> **2.** Landini G. Fractal dimensions of the epithelial-connective tissue interfaces in premalignant and malignant epithelial lesions of the floor of the mouth / G. Landini, J.W. Rippin // Anal. Quant. Cytol. Histol. – 1993. – Vol. 15. – P. 144-149. **3.** Hemsley A. Multifractal measures for tissue image classification and retrieval / A. Hemsley, R. Mukundan // In Proceedings of the 11th IEEE International Symposium on Multimedia. – 2009. – P. 618-623. **4.** Guo Q. A novel approach to mass abnormality detection in mammographic images / Q. Guo, V. Ruiz, J. Shao, F. Guo // In Proceedings of the IASTED International Conference on Biomedical Engineering. – Innsbruck. – 2005. – P. 180-185. **5.** Caldwell C.B. Characterisation of mammographic parenchymal pattern by fractal dimension. / C.B. Caldwell, S.J. Stapleton, D.W. Holdsworth, R.A. Jong, W.J. Weiser, G. Cooke // Phys Med Biol. – 1990. – P. 35-47. **6.** Hausdorff dimension [elektronnij resurs]. Rezhim dostupa: [http://en.wikipedia.org/wiki/Hausdorff\\_dimension](http://en.wikipedia.org/wiki/Hausdorff_dimension). **7.** Jian Lia. An improved box-counting method for image fractal dimension estimation / Jian Lia, Qian Dub, Caixin Suna // Pattern Recognition. – 2009. – № 42. – S. 2460-2469. **8.** Fractal Explorer. Calculating Fractal Dimension [jelektronnyj resurs]. Rezhim dostupa: [http://www.wahl.org/fe/HTML\\_version/link/FE4W/c4.htm](http://www.wahl.org/fe/HTML_version/link/FE4W/c4.htm)

Поступила (received) 31.03.2014

Статью представил д-р техн. наук, проф. НТУ "ХПИ" Можяев А.А.

Povoroznyk Anatolyy, Dr.Sci.Tech, Professor  
National Technical University "Kharkiv Polytechnic Institute"  
Str. Frunze, 21, Kharkiv, Ukraine, 61002  
tel./phone: (057) 707-60-19, e-mail: ai.povoroznjuk@gmail.com  
ORCID ID: 0000-0003-2499-2350

Emelyanova Tonya, Magister  
National Technical University "Kharkiv Polytechnic Institute"  
Str. Frunze, 21, Kharkiv, Ukraine, 61002  
tel./phone: (+38066) 895-48-39, e-mail: tonya.emelyanova@gmail.com  
ORCID ID: 0000-0003-4456-6930